Lane Medical Library
STANFORD APR 28 1930

ÜBER LEBERCIRRHOSE IM KINDESALTER UND ÜBER LEBER-REGENERATION

DISSERTATION

ZUR ERLANGUNG DER

DOKTORWÜRDE

DER

MEDIZINISCHEN FAKULTÄT

DER

HESSISCHEN LUDWIGS-UNIVERSITÄT ZU GIESSEN

VORGELEGT VON

KURT OBERHOFF

AUS BARMEN

BERLIN 1928

VERLAGSBUCHHANDLUNG JULIUS SPRINGER IN BERLIN. 1929

Gedruckt mit Genehmigung der medizinischen Fakultät
zu Gießen
Referent: Prof. Dr. Herzog

Sonderdruck aus „Zeitschrift für Kinderheilkunde", Bd. 47, H. 1.

Die Lebercirrhose ist im Kindesalter eine sehr seltene Erkrankung. Diese Seltenheit könnte darin ihren Grund haben, daß die Schädlichkeiten, die zur Lebercirrhose führen, im Kindesalter fehlen. Man weist in diesem Zusammenhang gerne auf den Alkoholmißbrauch hin, der nach allgemeiner Erfahrung für die Entstehung der Lebercirrhose der Erwachsenen eine wichtige Rolle spielt. Demgegenüber muß aber betont werden, daß einmal die schädigende Wirkung des Alkohols für das Zustandekommen der Lebercirrhose noch ungeklärt ist, daß er möglicherweise nur eine vermittelnde Rolle spielt, indem er in dem Darm oder in der Leber krankhafte Vorbedingungen schafft; es ist weiter zu berücksichtigen, daß in den meisten Fällen von Lebercirrhose eine ursächliche Schädigung durch dauernden Alkoholmißbrauch nicht in Betracht kommt, während umgekehrt selbst bei schwerstem Alkoholismus Lebercirrhose fehlen kann. Wenn wir uns der allgemeinen Auffassung anschließen, daß dauernd oder immer wieder einwirkende Schädlichkeiten verschiedenster Art zur Lebercirrhose führen können, dann können wir die Seltenheit der kindlichen Lebercirrhose nicht auf das Fehlen solcher ursächlicher Schädlichkeiten beziehen, denen sicher das Kind ebensohäufig ausgesetzt ist, wie der Erwachsene. Wir werden das Hauptgewicht legen müssen auf die unterschiedliche Reaktion des wachsenden Organismus, der auf Schädigungen mit lebhafter Neubildung antwortet und weit eher einen geweblichen Ausgleich erreicht, als dies im mittleren und höheren Lebensalter möglich ist. Damit stimmt auch die Tatsache überein, daß bei der Lebercirrhose Jugendlicher im allgemeinen regenerative Prozesse überwiegen, und daß die Leber, wie das schon *Kretz* hervorhob, infolge der vielfach knotigen Neubildungen gröber granuliert erscheint.

Eine solche grobknotige Cirrhose zeigte auch die Leber eines 4jährigen Knaben, der im pathologischen Institut des städtischen Krankenhauses Mainz obduziert wurde (S. 218/25).

Das Kind stammt von gesunden Eltern; insbesondere ließ sich für Lues bei Eltern und Kind kein Anhaltspunkt finden; die WaR. war bei beiden Eltern negativ. Eine 9 Jahre ältere Schwester des Kindes lebt und ist angeblich gesund. Die Mutter hatte keine Aborte und keine Frühgeburten; zwar endete die dritte Schwangerschaft (etwa 2 Jahre nach der Geburt unseres Patienten) mit einem Abort, der aber nach Angabe des behandelnden Arztes wahrscheinlich traumatisch bedingt war.

Das schwächlich gebaute Kind wuchs in sozial sehr schlechten Verhältnissen auf, war aber angeblich niemals ernstlich krank bis auf eine im Alter von einem Jahr durchgemachte Masernerkrankung.

Seit etwa 2—3 Wochen vor der Aufnahme ins Krankenhaus wurde der Bauch des Kindes langsam dicker. Während das Kind bisher keine Veränderungen gezeigt hatte, fühlte es sich jetzt matt und klagte, als der Bauch weiterhin dicker wurde, über zunehmenden allgemeinen Leibschmerz. Fieber soll nicht bestanden haben. Das Kind wurde vom hinzugezogenen Arzt mit der Diagnose „Peritonitis tuberculosa" überwiesen.

Außer dem stark angeschwollenen, allgemein stark druckschmerzhaften Leib, in dem sich reichlich freibewegliche Flüssigkeit nachweisen ließ, war kein krankhafter Befund bei dem Kind zu erheben. Eine Punktion wurde bei dem außerordentlich schlechten Zustand nicht vorgenommen. Nachdem der Zustand sich nach einigen Tagen besserte, bekam das Kind eine follikuläre Angina mit Temperaturen bis 39° und starb einige Tage später.

Die am 3. VI. 1925 vorgenommene Obduktion (S. 219/25) ergab folgenden Befund:

Leiche eines 110 cm langen, schwächlich gebauten Knaben in schlechtem Ernährungszustand. Die äußere Haut ist im allgemeinen von blaßgelber Farbe, schlaff und in dünnen Falten abhebbar. Nur über dem durch Flüssigkeit aufgetriebenen Bauch ist die Haut gespannt und läßt eine deutliche Venenzeichnung erkennen. Unterhautfettgewebe sehr spärlich.

Bei der Eröffnung der Bauchhöhle entleert sich reichlich leicht getrübte graugelbe wäßrige Flüssigkeit; im ganzen enthält die Bauchhöhle 6 l Flüssigkeit. Das Bauchfell ist glatt. Die Lage der Baucheingeweide ist regelrecht. Zwerchfellstand: links 5. Zwischenrippenraum, rechts 4. Rippe.

Bei Eröffnung der Brusthöhle fallen die Lungen gut zusammen. Die beiden Oberlappen sind durch strangförmige, leicht lösbare Verwachsungen mit der Brustwand verbunden. In den Brustfellsäcken sonst kein fremder Inhalt.

Der Thymus stellt einen in der Mitte gespaltenen 3 cm langen Lappen dar.

Die Vorderfläche des Herzbeutels liegt frei. Seine Wandung ist dünn, seine Innenfläche zart und glatt. Er enthält einige ccm klare wäßrige Flüssigkeit.

Herz 70 g schwer, schlaff, von spitzkegliger Form. Epikard überall glatt und durchsichtig. Myokard von gewöhnlicher Wanddicke, blaßgrauroter Farbe, gleichmäßiger Faserung. Endokard überall zart, glatt. Foramen ovale geschlossen Herzhöhlen von gewöhnlicher Weite, Herzohren frei. Klappen zart, glattrandig, durchscheinend. Kranzgefäße o. B.

Die Innenhaut der Aorta ist glatt.

Die linke Lunge wiegt 180, die rechte 200 g. Abgesehen von den beschriebenen Verwachsungen ist die Oberfläche beider Lungen glatt, im allgemeinen von frischroter, über den Unterlappen etwas dunklerer Farbe. Die Lungen knistern auf Druck. Auf die dunkelrote Schnittfläche entleert sich wenig blutuntermischte feinschaumige Flüssigkeit. Die Schleimhaut der Bronchien ist etwas gerötet, sonst zart und glatt. Die Lungengefäße enthalten flüssiges Blut.

Die Schleimhaut am Zungengrund und Rachen ist stark gerötet. Die Tonsillen sind beiderseits kleinkirschgroß, saftreich, oberflächlich zerklüftet, entleeren auf Druck gelbeitrige Pfröpfe.

Die Schleimhaut des Kehlkopfes ist etwas gerötet, die der Luftröhre weißlich grau.

Die Schleimhaut der Speiseröhre ist zart.

Die Milz mißt 12 : 8 : 4 cm, wiegt 170 g. Ihre Oberfläche ist glatt, graurötlich, die Kapsel ist gespannt. Auf der Schnittfläche quillt die dunkelrote Pulpa wenig vor, Follikel und Trabekel sind deutlich erkennbar.

Nebennieren: flach, Rindenzone deutlich, gelbbraun, Marksubstanz grau, weich.

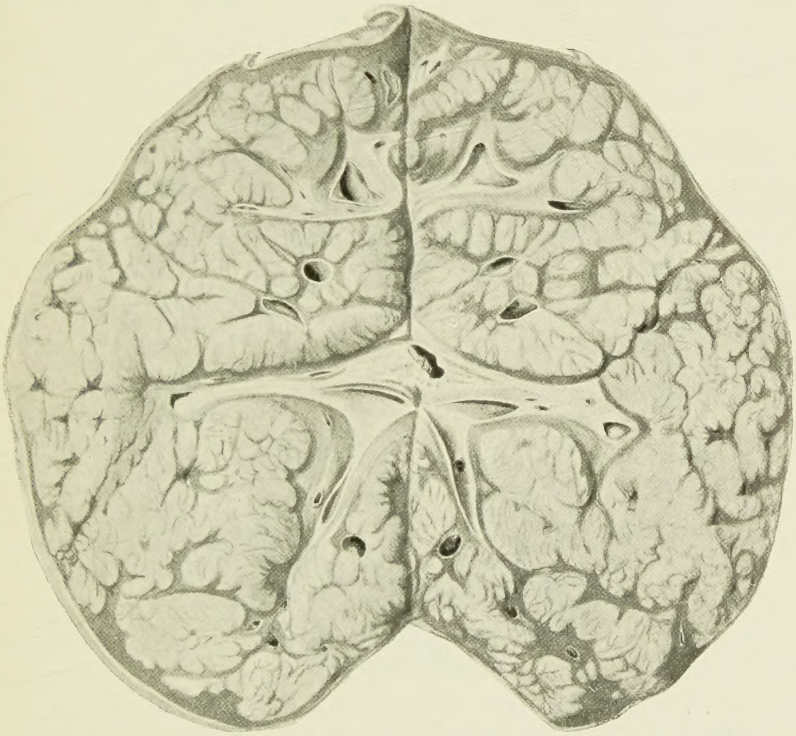

Abb. 1. Schnittfläche der Leber mit wechselnd großen, durch Bindegewebszüge getrennten Parenchymfeldern. — Auf etwa $^2/_3$ verkleinert.

Nieren: je 80 g. Fettkapsel gering. Bindegewebskapsel zart, leicht abziehbar. Oberfläche glatt, blaß, graurötlich. Die Nieren fühlen sich weich an. Auf der Schnittfläche ist Mark und Rinde nicht deutlich abgegrenzt, die Zeichnung sehr verschwommen, die Farbe auffallend blaß. Beckenschleimhaut glatt. Die Harnleiter glatt durchgängig, die Schleimhaut in Harnleiter und Blase glatt und zart.

Genitalien o. B.

Magen: Schleimhaut grauweißlich, etwas gequollen, glatt.

Pankreas: Parenchym grauweißlich, Läppchenstruktur deutlich.

Leber: 900 g. Die Oberfläche ist auffallend grobhöckrig, dazwischen auch glatte Stellen. Kapsel zart, durchsichtig. Auf der Schnittfläche (Abb. 1) bietet

sich ein eigentümliches Bild: Das Parenchym scheint aus kleinen bis kleinapfelgroßen, durch breite Bindegewebszüge getrennten Knoten zu bestehen, die in ihren Läppchen eine deutliche, teilweise stark erweiterte Zentralvene besitzen. An der Peripherie, zum Teil unter oder in der Kapsel gelegen, sieht man winzige, graugelbe Knötchen. Im übrigen quillt das graubraune Parenchym deutlich vor, ist weich.

Gallenblase: etwa 5 cm lang, prall mit gelbgrüner Galle gefüllt. Schleimhaut glatt, Gallenabführwege frei.

Darm: Duodenalschleimhaut gallig imbibiert. Dünn- und Dickdarmschleimhaut gallertig, dick und geschwollen, oberflächlich aber glatt.

Lymphknoten des Mesenteriums bis kirschkerngroß, quellen auf der Schnittfläche grauweiß milchig vor.

Schädelsektion unterbleibt aus äußeren Gründen.

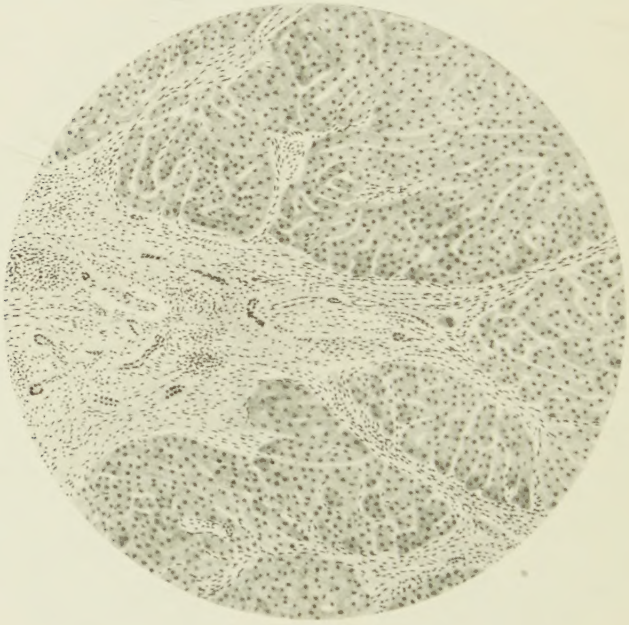

Abb. 2. Übersichtsbild. Gliederung des Lebergewebes in Pseudoacini. Die verbreiterten bindegewebigen Septen enthalten herdweise Anhäufungen von Rundzellen neben Gallengangswucherungen. *Seibert*, Ok. 1, Obj. 2. Schnitt 15, Serie 4.

Pathologisch-anatomische Diagnose:

Großknotige Lebercirrhose.

Hyperplasie der mesenterialen Lymphknoten.

Chronische Milzschwellung.

Angina follicularis.

Hypostase der Lungen.

Ascites.

Ödem der Darmschleimhaut.

Die mikroskopische Untersuchung der *Leber* bestätigt die makroskopische Diagnose einer großknotigen Cirrhose.

Die normale Läppchenstruktur ist verwischt. Das Parenchym wird in ganz unregelmäßiger Weise durch breite Bindegewebszüge in wechselnd große Pseudoacini aufgeteilt, die vielfach ein normales Läppchen um ein mehrfaches an Größe übertreffen. Diese gefäßreichen Bindegewebszüge enthalten neben kleinen rundzelligen Infiltraten zahlreiche kleine Leberzellinseln und reichliche „Gallengangswucherungen" (Abb. 2). — Die Pseudoacini lassen nur höchst selten einen nach einer Zentralvene hin radiär gerichteten Bau erkennen; die Zentralvenen sind regellos über das Gewebe verteilt, erscheinen in ihrer Gesamtzahl erheblich vermindert. An den Leberzellen ist zunächst keine auffällige Veränderung erkennbar, insbesondere ist mit der Sudanfärbung Fett nicht nachweisbar. Ebenso fehlt mit der Berlinerblaureaktion nachweisbares Eisen. Die Gitterfasern sind mit der Bielschowskyschen Methode gut darstellbar und scheinen im ganzen vermehrt. Vereinzelte Arterienästchen sind mit Kokkenhäufchen angefüllt, doch ist an der Wand solcher kokkenhaltiger Arterien und in ihrer Umgebung keinerlei reaktive Veränderung erkennbar, so daß wohl anzunehmen ist, daß diese Einschleppung erst ganz kurz vor dem Tode erfolgt ist*. — Es fanden sich ferner in der Leber sehr eindrucksvolle Bilder von regeneratorischen Vorgängen, die später im Zusammenhang besprochen werden sollen.

Milz: Die Sinus sind im allgemeinen weit und stark mit roten Blutkörperchen gefüllt; ihre Endothelien scheinen im ganzen vermehrt und vergrößert. Die Lymphknötchen liegen weit auseinander, ein Keimzentrum hebt sich nicht ab.

Ein *mesenterialer Lymphknoten* zeigt lediglich die Veränderung der akuten Schwellung, die Sinusendothelien erscheinen wenig vergrößert, sie sind zum Teil abgestoßen und liegen mit Lymphocyten frei in den Maschenräumen.

Niere: Die Glomeruli sind blutleer, kernarm, füllen den Kapselraum fast vollständig aus. Die Epithelien der gewundenen Kanälchen sind gequollen, unscharf konturiert. Im Zwischengewebe kleine Zellanhäufungen. In den graden Kanälchen finden sich einige granulierte Zylinder und etwas Eiweiß. In einigen Capillaren finden sich Bakterienhaufen, doch findet sich auch hier wie in der Leber keine entzündliche Reaktion in der Umgebung.

Wir sehen also bei einem Kind, das in sehr schlechten sozialen Verhältnissen aufwuchs, anscheinend ohne äußere Ursache eine Lebercirrhose entstehen. Die Anamnese läßt in bezug auf eine chronische Infektion, insbesondere Lues und Tuberkulose, völlig im Stich. In der Vorgeschichte des Kindes finden wir lediglich eine vor 3 Jahren durchgemachte Masernerkrankung. Bei dem völligen Fehlen anderer ursächlicher Daten könnte man versucht sein, diese Masernerkrankung mit der Leberveränderung in Zusammenhang zu bringen, sind ja doch Fälle beschrieben worden, die für das Zustandekommen kindlicher Leber-

*) Auch *Bingel* sah solche Bakterienhaufen, die in Gefäßen, die sie stellenweise verstopften, seltener zwischen Leberzellen lagen; das Gewebe „zeigt keine Veränderung, so daß man annehmen sollte, sie seien erst nach dem Tode in das Organ gelangt; doch spricht die ausschließliche Lage in den Gefäßen und um sie herum, ihre Häufigkeit an den verschiedensten Orten, die eigentlich nur durch Verschleppung des Blutstroms erklärt werden kann, dafür, daß die Infektion noch während des Lebens, wenn auch in letzter Stunde, erfolgt ist".

cirrhose nach und durch Masern sprechen. Einen solchen Zusammenhang wird man jedoch nur mit großem Vorbehalt annehmen können. — Vor der weiteren Erörterung dieser Frage seien einige allgemeine Gesichtspunkte über kindliche Lebercirrhose und das wichtigste über die Ätiologie vorausgeschickt.

Zunächst sei die Tatsache hervorgehoben, daß bei der kindlichen Cirrhose die Leber meist vergrößert ist. Das wird zum Teil darin seinen Grund haben, daß die Kinder vor Eintritt einer stärkeren Schrumpfung der Krankheit erliegen. Sicher ist aber die Vergrößerung vor allem auch bedingt durch die dem Kinde eigene größere Regenerationsfähigkeit, die neben ausgedehnten sogenannten Gallengangswucherungen namentlich zur Bildung adenomartiger Inseln von Lebergewebe führt. Und grade diese auf die Schnittfläche vorspringenden Knoten bedingen die im Kindesalter so häufig beobachtete großknotige Form der Lebercirrhose. Diese großknotige Form fehlt zwar auch bei der Cirrhose der Erwachsenen nicht, wird hier aber doch nicht so häufig beobachtet. Daneben kommt auch beim Kinde die biliäre Cirrhose vor, in reinster Form infolge angeborener Mißbildung (Atresie) der Gallenwege oder Kompression normaler Gallenwege durch periportale Lymphknoten, Echinokokkengeschwülste usw. In den meisten Fällen jedoch wird man sich nicht exakt auf eine bestimmte Form festlegen können, da, mehr noch als beim Erwachsenen, Misch- und Übergangsformen, besonders zwischen der atrophischen und hypertrophischen Form, sehr häufig sind. — Wohl stets findet man (mit Ausnahme der Fälle tuberkulöser Ätiologie: *Kirch*) eine Milzschwellung, ohne daß sich jemals eine andere Veränderung als die einer Hyperplasie finden ließe. Die Ursache dieser Milzschwellung ist umstritten. Sie könnte ihren Grund haben in der Einwirkung der gleichen Schädlichkeit, die auch die Cirrhose bedingt. Daneben wird man auch mit der Möglichkeit rechnen müssen, daß die Zerfallsprodukte der geschädigten Leber in der Milz abgebaut werden oder hormonal zu einer Wucherung des retikuloendothelialen Anteils führen. Zum Teil wird die Milzschwellung wohl auch hervorgerufen durch die Blutstauung infolge der Behinderung des Pfortaderkreislaufs durch die Leberschrumpfung.

Innerhalb des Kindesalters selbst gibt es anscheinend keinen besonders bevorzugten Lebensabschnitt. Die Annahme, daß die Lebercirrhose mit zunehmendem Alter häufiger wird (nach einer Zusammenstellung von *Seitz* von 320 Fällen betraf die Erkrankung 31 Kinder im Säuglingsalter, 72 im Kleinkindesalter, 217 im Schulalter), erklärt sich durch den Umstand, daß die Lebercirrhose eben zu ihrer Ausbildung einige Zeit braucht. Sie ist ja im allgemeinen wohl das Ergebnis einer lange einwirkenden Schädlichkeit. (Das männliche Geschlecht scheint bevorzugt zu sein; nach der Zusammenstellung von *Seitz* wenigstens ist das männliche Geschlecht im Verhältnis 2:1 beteiligt.)

Was nun die Frage der Ätiologie anlangt, so liegen zweifellos die Dinge beim Kinde insofern einfacher, als anamnestische Daten recht häufig, eher als beim Erwachsenen, Fingerzeige zu geben imstande sind. Immerhin ist die Zahl der ungeklärten Fälle recht groß und die angeschuldigten ätiologischen Momente sind außerordentlich verschieden.

Auffälligerweise spielt wie beim Erwachsenen auch bei der Entstehung der Cirrhose des Kindes der Alkohol eine große Rolle (nach *Seitz* bei 16% der von ihm zusammengestellten Fälle). *Lauenstein* berechnet aus der mitgeteilten Kasuistik die Zahl der kindlichen Cirrhosen alkoholischer Ätiologie mit 21%. Tatsächlich ist in vielen Fällen erheblicher Alkoholmißbrauch bei Kindern festgestellt worden. (*Kaufmann* S. 728 l. c. berichtet von einem 15jährigen Jungen, der ein notorischer Schnapstrinker war und an einer Lebercirrhose mit Ascites und Milztumor starb.) Neben der Dauer der Einwirkung, die natürlich eine große Rolle spielen muß, scheint eine wesentliche Bedeutung die Konzentration der Getränke zu haben. Ferner ist mehrfach angenommen worden, daß nicht so sehr der Alkoholgehalt der Getränke als solcher, sondern vielleicht in erster Linie nichtalkoholische Nebenprodukte giftig wirken, die beim Gärungsprozeß entstehen. In diesem Sinne deutet z. B. *Bantlin* einen Fall, bei dem außer dem täglichen Genuß von $^1/_4$ l Obstmost nichts Verdächtiges in der Anamnese zu finden war.

Die Art und Weise nun, wie der Alkohol schädigend auf das Lebergewebe wirkt, ist Gegenstand lebhafter Auseinandersetzungen. Manche Untersucher messen ihm nur eine mittelbare Bedeutung bei (z. B. *Kahlden*, *Klopstock*), indem sie annehmen, daß der Alkohol lediglich die Widerstandsfähigkeit des Gesamtorganismus gegenüber Infektionskrankheiten oder anderen Schädlichkeiten schwäche. Einen Schritt weiter gehen die Autoren, die annehmen, der Alkohol verursache einen chronischen Gastroduodenalkatarrh (*Bantlin*, *Kaufmann*), und zwar durch Entstehung von Fettsäuren, vor allem Buttersäure; die geschädigte Darmwand gebe dann die Möglichkeit für eine dyspeptische oder enterogene Autointoxikation, die dann die Leber schädigt; der Alkohol würde also in diesem Falle nur eine vermittelnde Rolle spielen. — *Eugen Albrecht*, *Kretz*, *Naunyn*, *Rössle*, *Schafir* und andere (Näheres darüber bei *Jaffé* l. c.) erwägen die Möglichkeit einer primären Schädigung der Erythrocyten durch den Alkohol und eine dadurch bedingte sekundäre Schädigung des Leberparenchyms. Wenn diese Anschauung richtig ist, könnte man sich wohl vorstellen, daß auch in Fällen, in denen Alkohol gar nicht in Betracht kommt. eine Schädigung vorliegt, die primär auf die roten Blutkörperchen wirkt, deren Zerfallsstoffe ihrerseits erst die Schädigung des Leberparenchyms bewirken; diese Annahme würde die Tatsache erklären, daß es im Versuch gelingt, durch die verschiedensten, das Blut schädigenden Gifte (Hydrazin, Phenylhydrazin usw.)

und sogar mit Hämoglobin (*Jaffé*) eine Lebercirrhose hervorzurufen. — Ich möchte hier darauf hinweisen, daß bei kindlicher Cirrhose wiederholt eine meist erhebliche Schädigung des erythropoetischen Apparates (Anämie und rotes Knochenmark) festgestellt wurde. Diese Befunde dürfen aber keineswegs zum Beweis der oben angeführten Anschauung einer primären Blutschädigung herangezogen werden, da sie ebensogut auch durch die beim Degenerationsprozeß in der Leber freiwerdenden Zerfallsprodukte und ihre anregende Wirkung auf den erythropoetischen Apparat erklärt werden können.

In der Hoffnung, den Mechanismus der Entstehung der Lebercirrhose durch Alkoholintoxikation im Tierversuch zu klären, haben mehrere Autoren große Versuchsreihen angestellt, indem sie Alkohol unter verschiedensten Bedingungen und auf verschiedensten Wegen (subcutan, intravenös, stomachal) dem Organismus einverleibten (*Kyrle* und *Schopper*, *Jaffé*, *Lissauer*). *Kyrle* und *Schopper* erzielten in den meisten von 31 Fällen Gewichtsabnahme der Tiere; ferner zentrale Verfettung der Leberzellen und zentrale herdförmige Nekrosen. Bei 3 Tieren erzeugten sie eine typische Laennecsche Cirrhose; sie nehmen, übereinstimmend mit *Ackermann*, *Kretz*, *Chiari* und *Saltykow* an, daß das Primäre die Schädigung der zentralen Leberzellen ist; in 2. Linie wirkt ihrer Ansicht nach die Schädlichkeit auch auf das widerstandsfähigere Interstitium. Wie es aber nun zur primären Schädigung der Leberzellen kommt, ist noch nicht klar, und *Lissauer* äußert sich in seinem ausführlichen Übersichtsreferat (l. c.) dahingehend, daß es nicht gelungen sei, „experimentell festzustellen, ob der Alkohol eine Giftwirkung direkt auf die Leber entfaltet, oder ob die Leberveränderung nur als indirekte vom Magendarmkanal aus entstandene anzusehen ist."

Gleichartige Bilder wurden erzeugt durch Einverleibung anderer toxischer Stoffe, besonders mit Phosphor, weniger regelmäßig auch mit Blei. Von organischen Stoffen hat man zu derartigen Tierversuchen Bakterien und deren Stoffwechselprodukte verwendet, ferner Stoffe, die sich bei pathologischer Zersetzung im Magendarmkanal bilden. — *Poggenpohl* erzielte durch Verfütterung von Fettsäuren und anderen Acetonvorstufen Protoplasmaschädigungen (Verfettung, Nekrose) in der Leber, sowie auch gewisse interstitielle Veränderungen. — *Lissauer* erzeugte bei Kaninchen durch Einverleibung von Fäulnisprodukten (Fleischwasser von faulem Fleisch) typische cirrhotische Veränderungen. — Immer wieder findet man bei diesen Versuchen die bemerkenswerte Tatsache verzeichnet — auf die weiter unten noch in anderem Zusammenhang einzugehen ist —, daß die Disposition der Leber, an Cirrhose zu erkranken, ziemlich gering ist, denn es erkrankt immer nur ein Teil der Tiere bei völlig gleichen Versuchsbedingungen, es müssen also wohl außer der einwirkenden Noxe prädisponierende Momente

hinzukommen, eine Erfahrung, die mit den Beobachtungen der Klinik völlig übereinstimmt.

Für die Entstehung einer Lebercirrhose durch Schädigung des Magendarmkanals durch „scharfe Ingesta" scheinen auch diejenigen Beobachtungen zu sprechen, bei denen die Erkrankung mit dem Genuß scharfer Gewürze in Zusammenhang gebracht werden. So erwähnt *Lewerenz*, daß die relative Häufigkeit der Lebercirrhose in Indien von englischen Ärzten mit übermäßigem Gebrauch von Curry in Zusammenhang gebracht wurde. Auch starker Kaffee (*Mettenheimer*) und Drastica (*Cantani*) wurden angeschuldigt.

Nächst dem Alkohol und anderen chemischen und Stoffwechselgiften spielen die Infektionskrankheiten in der Ätiologie eine bedeutende Rolle. Was die chronischen Infektionskrankheiten anlangt, so ist es von der Lues lange bekannt, daß sie, entweder als kongenitale Form oder als Tertiärlues, relativ häufig Leberschrumpfungen macht, und zwar in Form einer diffusen Bindegewebsinduration oder der bekannten Lappenleber. Bei den luetischen Cirrhosen findet man nur verhältnismäßig selten degenerative Veränderungen an den Leberzellen; das Bild wird meist völlig beherrscht von den Veränderungen am interstitiellen Gewebe, eine Tatsache, die aus dem chronischen Charakter der luetischen Infektion erklärt werden kann, jedoch nicht zu der Annahme berechtigt, die syphilitische Infektion wirke nur als Reiz auf das Bindegewebe, wie das häufig geschieht.

Auch die tuberkulöse Infektion vermag Bilder zu erzeugen, die denen der „echten" Lebercirrhose völlig gleichen. Wenn auch nach *Kirch* nur wenige der bisher beschriebenen Fälle menschlicher Cirrhose auf tuberkulöser Basis einer strengen Kritik standhalten, so steht es doch nach diesem Autor außer Frage, daß auf rein tuberkulöser Basis beim Menschen eine Lebercirrhose entstehen kann, und zwar durch Bildung eines tuberkulösen Granulationsgewebes, welches nach meist hämatogener Infektion auf dem Pfortaderwege von multiplen Herden aus sich diffus ausbreitet. Das Primäre bei dieser Art der Lebercirrhose wäre also der interstitielle Prozeß, dem ein „Umbau" des Lebergewebes als sekundärer Vorgang folgt. — Nach *Kirch* soll bei der echten tuberkulösen Lebercirrhose stets der Milztumor fehlen, der ja sonst mit großer Regelmäßigkeit gefunden wird.

Über experimentelle Lebercirrhose auf tuberkulöser Basis bei Meerschweinchen berichtet *Störk*; er fand „geradezu gesetzmäßig" an der Leber von 120 tbc.-infizierten Tieren cirrhotische Veränderungen.

Jedenfalls dürften Fälle rein tuberkulöser Ätiologie beim Menschen recht selten sein, während Lebercirrhose syphilitischen Ursprungs in der Kinderpathologie nichts Außergewöhnliches ist; die syphilitische Ätiologie läßt sich stützen entweder durch die Anamnese oder durch

das Vorhandensein anderer syphilitischer Veränderungen, gelegentlich auch durch den Nachweis spezifischer Veränderungen in der Leber selbst.

Weit mehr als die chronischen Infektionen interessieren im allgemeinen die akuten Infektionen. Nach der Zusammenstellung von *Seitz* machen die akuten Infektionskrankheiten 33% der Ätiologie aus.

Es ist ja bekannt, daß im Verlauf akuter fieberhafter Erkrankungen der Kinder sehr häufig die Leber vergrößert gefunden wird. Die Vergrößerung ist sicher nicht allein durch Stauung bedingt, wie umgekehrt auch eine Leberschädigung nicht immer mit einer klinisch nachweisbaren Vergrößerung einherzugehen braucht. Sehr lehrreich sind in diesem Zusammenhang die Untersuchungen von *Tachau* (Jb. Kinderheilk. Bd. 77, H. 5 [1913]. Ref. in: Zbl. inn. Med. Bd. 6, 601) über Leberinsuffizienz bei Scharlach; obwohl es sich bei seinem Material um vorwiegend leichte Fälle mit zum Teil subfebrilen oder sogar normalen Temperaturen handelte und eine Vergrößerung der Leber in keinem Fall palpatorisch oder perkutorisch nachweisbar war, fand er z. B. in allen Fällen eine pathologisch vermehrte Urobilinurie. Mikroskopisch zeigte die Leber bei diesen an Infektionskrankheiten verstorbenen Kindern fast regelmäßig fettige Degeneration, kleine Nekrosen und entzündliche Infiltrationen. Damit sind die Bedingungen zur Entstehung einer Cirrhose gegeben, und zwar infolge der dann einsetzenden reparatorischen und regeneratorischen Vorgänge. Nach den zahlreichen Mitteilungen ist der ätiologische Einfluß der akuten Infektionskrankheiten für die Entwicklung einer Lebercirrhose wohl nicht mehr zweifelhaft. So wird berichtet über Lebercirrhose nach Scharlach (*Bingel* und *Mogk*). Masern (*Bingel* und *Lauenstein*). Diphtherie (*Lawrenz*). Pocken und Abdominaltyphus (*Huebschmann*), Malaria (*Steffen*).

Eine Beobachtung von *Bingel* sei im Hinblick auf unseren Fall besonders erwähnt.

Es handelt sich um einen 6jährigen Knaben, der $3^3/_4$ Jahre vor dem Tode Masern durchmachte; im Anschluß an die Masernerkrankung traten Leberschwellung, Milzschwellung, Ascites und Ödeme auf; diese Erscheinungen waren nach 4 Wochen verschwunden, die Leber verkleinerte sich deutlich und ließ eine höckrige Oberfläche erkennen, ab und zu trat in der Folgezeit Ascites auf. Nach $3^3/_4$ Jahren erfolgte der Tod (durch geplatzten Oesophagusvarixknoten). Die Sektion ergab eine typische Cirrhose mit knotiger Hyperplasie. Der ursächliche Zusammenhang zwischen der durch die Masernerkrankung bedingten Leberschädigung und der sich anschließenden Entwicklung einer tödlichen Lebercirrhose dürfte kaum anzuzweifeln sein.

Des weiteren sind einige Fälle von Lebercirrhose beschrieben worden, bei denen gastroduodenale Affektionen ätiologisch angeschuldigt wurden. Der Erklärung liegt vielfach der Gedankengang zugrunde, daß pathologische Stoffwechselprodukte auf dem Pfortaderwege der

Leber zugeführt wurden und so zur Schädigung des Lebergewebes führten; oder daß infolge der Schädigung der Magendarmschleimhaut Stoffe resorbiert wurden, die von einer normalen Schleimhaut nicht resorbiert worden wären; die Leber soll dann in ihrer Eigenschaft als entgiftendes Organ dieser vermehrten Aufgabe nicht gewachsen gewesen sein und dadurch eine Gewebsschädigung erfahren haben, die zu Gewebsuntergang am Parenchym und am Interstitium der Leber führte.

Bei einer Reihe von Fällen wird die Entstehung der Lebercirrhose ätiologisch mit der Bantischen Krankheit in Zusammenhang gebracht. — *Banti* denkt sich die Entstehung der Lebercirrhose so, daß er eine chronische Vergiftung, deren Ausgangspunkt die Milz ist, annimmt; die hier gebildeten Giftstoffe, unbekannter aber nicht infektiöser Natur, werden der Leber zugeführt und bewirken Cirrhose. (Daher therapeutisch: Milzexstirpation). — Die Bantische Krankheit ist ein klinischer Begriff, dem eine einheitliche pathologisch-anatomische Grundlage fehlt. Solange über das Wesen des Bantischen Symptomenkomplexes keine einheitliche Auffassung herrscht (*Marchand*, *Chvostek*, *Chiari*, *Finkelstein*, *Isaac*), wird man zu der Deutung *Bantis* keine Stellung nehmen können. Ein Teil der Fälle dürfte rein luetischer Ätiologie sein, andere werden von *Skula* und *Zarfl* auf Kala-azar und kala-azarähnliche Erkrankungen bezogen.

Es sei kurz der biliären Form der Lebercirrhose gedacht, die im Säuglings- und Kindesalter ab und zu bei Fällen mit Gallenstauung, am ausgesprochensten bei Kindern mit Atresie oder Obliteration der großen Gallengänge beobachtet wurde (*Flebbe*, *Böhm*). Bei diesen Fällen schädigt die gestaute Galle das Parenchym und gibt damit die Möglichkeit zur Entstehung einer Cirrhose. Diese Entstehungsart wurde im Tierversuch nachgeahmt; es gelang, biliäre Lebercirrhose durch Unterbindung des Ductus choledochus oder seiner Äste zu erzeugen (*Lissauer*).

Es muß verwundern, wenn auch mechanischen Schädigungen ein ursächlicher Zusammenhang beim Entstehen der Lebercirrhose zuerkannt wird. *Finkelnburg* berichtet über einen Fall von „chronischer Leberentzündung", bei dem im Anschluß an ein Trauma des Abdomens (Quetschung) sich eine Vergrößerung der Leber und der Gallenblase entwickelte; $3^1/_2$ Monate später stellte sich Icterus ein, $1^1/_4$ Jahre nach dem Unfall wurde ein Milztumor festgestellt; dann gingen die Erscheinungen langsam wieder zurück. Nach 3 Jahren waren nur noch geringe Leberschwellung und Vergrößerung der Gallenblase nachweisbar, der Milztumor war geschwunden. Ascites bestand nie. *Finkelnburg* nimmt an, daß durch das Trauma „stärkere Quetschungs- und Erschütterungsschädigung der Leber mit Blutungen und kleineren Zertrümmerungsherdchen, sowie Verletzung der Schleimhaut der großen Gallenwege durch kleinere oder größere Blutungen" eintraten. Die langsame Wieder-

herstellung der Leber erfolgte unter dem klinischen Bilde der Lebercirrhose. Ob dem auch die anatomischen Veränderungen an der Leber entsprachen, läßt sich natürlich nicht entscheiden; auch *Finkelnburg* läßt diese Frage offen. – Einen Anhalt gibt uns vielleicht die folgende Beobachtung, über die *Steffen* berichtet. Sie betraf ein Kind, bei dem sich 2 Wochen nach einem Fußtritt gegen die Lebergegend Ikterus, Leberschwellung, Milztumor und Ascites entwickelten; nach 3 Monaten exitus letalis an „chronischer interstitieller Hepatitis". Zum klinischen Bilde der Lebercirrhose gehört im allgemeinen auch die ausbleibende Heilung, die, wenn auch mit Unterbrechungen fortschreitende Schrumpfung. Ob wir von vornherein einer entzündeten Leber die Heilung absprechen dürfen und sie als beginnende Lebercirrhose bezeichnen dürfen, erscheint nach der oben mitgeteilten Beobachtung von *Finkelnburg* recht zweifelhaft. Gegen eine solche Annahme spricht auch die Tatsache, daß schwere Leberschädigungen (akute gelbe Atrophie usw.) klinisch ausheilen können.

Zum Schluß sei noch einer merkwürdigen und seltenen Form der Lebercirrhose gedacht, wie sie bei Wilsonscher Krankheit auftritt, die einige Male bei Kindern beobachtet wurde. Die Beziehungen zwischen Degenerationen im Linsenkern und Lebercirrhose sind noch völlig ungeklärt. Es fand sich familiäres Auftreten bei sonst unklarer Ätiologie. So berichten *Weiß* und *Bettinger* über einen Fall kindlicher Lebercirrhose, der wohl zweifellos mit der Wilsonschen Krankheit in Verbindung steht; es litten nämlich 2 weitere Geschwister an typischer Wilsonscher Krankheit, von denen eins starb; die Leber glich in weitgehendem Maße der Leber des mitgeteilten Falles. Bei beiden ad exitum gekommenen Kindern, sowohl bei dem an Lebercirrhose wie bei dem an Wilsonscher Krankheit verstorbenen, bestand ein Kayser-Fleischerscher Cornealring. Am Gehirn fand sich anatomisch keine Veränderung; die Autoren erklären diese Tatsache durch die Annahme, „daß dieselbe Schädigung, die in typischen Wilson-Fällen die Veränderungen in Leber und Gehirn (sei es direkt oder auf dem Umwege über die Leber) verursacht, in unserem Falle nur zu Leberveränderungen geführt hat, vielleicht, weil der Körper der Leberschädigung erlag, ehe Hirnerscheinungen auftraten. Hierbei ist in Betracht zu ziehen, daß das neurologische Wilson-Syndrom in diesem frühen Alter bisher nicht beobachtet worden ist."

Über einen Fall von Lebercirrhose bei einem 10jährigen Knaben, der möglicherweise auch als Wilsonsche Krankheit zu deuten ist, berichtete *von Kahlden*. In der letzten Zeit vor dem Tode wurde „Abnahme der geistigen Funktionen und choreaartige Krämpfe" beobachtet. Bei der Sektion fand sich außer einer Lebercirrhose, „in der linken Hemisphäre im Linsenkern eine schwächere, strichweise leichte Verfärbung". Die mikroskopische Untersuchung dieser Stellen ergab „keine besonderen

Abnormitäten, und namentlich nichts, was für Lues gesprochen hätte". Die Arbeit stammt aus dem Jahre 1888, also vor der Aufstellung des Wilsonschen Syndroms. — (Weitere Literatur über Wilsonscher Krankheit im Kindesalter bei Schmincke l. c.)

Wenden wir uns nun wieder unserem Falle zu, so müssen wir zugeben, daß auch bei diesem wie so vielen anderen Fällen kindlicher Lebercirrhose die Frage nach der Ätiologie nicht bestimmt beantwortet werden kann. Den einzigen Anhaltspunkt bietet lediglich die 3 Jahre vor dem Tode durchgemachte Masernerkrankung; die Eltern berichten, das Kind sei damals „sehr schwer krank" gewesen, irgend etwas Näheres war aber nicht in Erfahrung zu bringen. Jedenfalls war das Kind im Anschluß an die Masernerkrankung anscheinend wieder völlig gesund. Wollte man die Cirrhose auf diese Masernerkrankung beziehen, dann wäre immerhin das Mißverhältnis zwischen anatomischer Leberveränderung und dem gesundheitlichen Verhalten des Kindes auffällig. Nach dem anatomischen Befund können wir andererseits den Beginn der Lebercirrhose weit vor die ersten klinischen Erscheinungen verlegen. Für die Entstehung der hochgradigen Leberveränderungen wird man mit Recht zum mindesten eine mehrmonatige Entwicklungsdauer annehmen müssen, bei der klinische Erscheinungen fehlten. Die Masernerkrankung dürfen wir also nur mit Vorbehalt als Ursache der Lebercirrhose ansprechen.

Bei Betrachtung der außerordentlichen Mannigfaltigkeit der ätiologischen Faktoren und der Tatsache, daß doch die hauptsächlichsten dieser Faktoren wie Infektionskrankheiten, Tuberkulose, Lues etwas sehr Häufiges sind, kommt man immer wieder zu der Annahme, daß alle diese Dinge es nicht allein sein können, durch die die Lebercirrhose entsteht. Bei der Cirrhose der Erwachsenen ist es doch auch so, daß wohl ein hoher Prozentsatz chronischer Alkoholiker z. B. an Lebercirrhose erkrankt, daß aber noch lange nicht jeder Alkoholiker eine Lebercirrhose bekommt; noch weniger zwingend ist der ursächliche Zusammenhang zwischen Lebercirrhose und Masern, Scharlach, Diphtherie usw. Auch bei den Tierversuchen zeigt es sich, daß die Neigung, an Cirrhose zu erkranken, offenbar recht gering ist. *Kyrle* und *Schopper* z. B. sahen bei ihren Versuchen über experimentelle Erzeugung von Cirrhose bei Kaninchen durch Alkoholintoxikation nur bei 3 von 31 Tieren Erfolge im Sinne einer Laennecschen Cirrhose und glauben deshalb eine bereits bestehende Disposition für das Zustandekommen der Cirrhose annehmen zu müssen. Einige Autoren meinen, daß konstitutionelle Momente eine Rolle spielen, indem sie auf die Tatsache hinweisen, daß auffallend häufig Kinder derselben Familie erkranken, Kinder, die zudem meist noch in schlechten sozialen und hygienischen Verhältnissen aufwachsen (ob in diesen Fällen die gleiche, vielleicht fehlerhafte Ernährung eine

Rolle spielt, ist eine 2. Frage). *Banflin* teilt mit, daß nach Angaben englischer Ärzte in Indien die Lebercirrhose ausschließlich bei Hindukindern auftritt. *Chvostek* raumt konstitutionellen Momenten große Bedeutung ein; er weist auf die häufigen „degenerativen Stigmen" bei Cirrhotikern hin und hält die Lebercirrhose für eine „ausgesprochen degenerative Erkrankung nur bestimmter Menschen, bei welchen eine abnorme Organschwäche und eine abnorme Neigung zur Bindegewebsbildung, eine bindegewebige Diathese, die maßgebenden endogenen Faktoren darstellen; sie ist nur Teilerscheinung einer tiefersitzenden konstitutionellen Anomalie". – In der Tat wurden mehrfach bei den an Lebercirrhose erkrankten Kindern Stigmen anderweitiger Minderwertigkeit, Bildungsfehler, Situs inversus usw. gefunden (*Cornelia de Lange*, *Rosenbaum*).

Was nun den genaueren histologischen Entstehungsmechanismus anlangt, so sind die Ansichten darüber geteilt, ob stets das Primäre die Schädigung des Parenchyms ist, ob es möglich ist, daß die Noxe gleichzeitig sowohl auf das Parenchym als auch auf das Interstitium wirkt, oder ob möglicherweise als primärer Angriffspunkt auch allein das interstitielle Gewebe in Frage kommt. Die meisten Autoren nehmen, besonders bei den akuten Infektionskrankheiten, als das Primäre eine parenchymatöse Degeneration, Verfettung der zentralen Leberzellen und zentrale Nekrosen an (*Kyrle* und *Schopper*, *Ackermann*, *Kretz*, *Chiari*, *Saltykow* u. a.); andere Autoren vermuten aber auch eine gleichzeitige Einwirkung auf das interstitielle Gewebe und nehmen sogar an, daß bei einmal bestehender Reaktion im Bindegewebe der cirrhotische Prozeß auch ohne eine weiterwirkende Schadlichkeit fortschreiten kann. Einige wenige stehen auf dem Standpunkt *Siegenbeck van Heukeloms*, der annimmt, „daß die cirrhotischen Veränderungen unabhängig sind von den parenchymatösen Degenerationen, und daß diese letzteren teils primär, teils sekundär im Verlauf der Cirrhose auftreten".

Bei den verschiedenen Deutungen über den Angriffspunkt der ursächlichen Schädigung wird meist die Organeinheit, die gegenseitige Abhängigkeit der verschiedenen das Organ zusammensetzenden Gewebe nicht berücksichtigt. Die gewebliche Scheidung der Leber in Parenchym und Stroma ist nicht gleichbedeutend mit einer physiologischen Scheidung. Wir müssen im Gegenteil annehmen, daß eine primäre Parenchymschädigung Veränderungen am Stroma auslöst, wie umgekehrt eine im Stroma angreifende Schädigung das Parenchym nicht unberührt läßt. Das Endergebnis kann das gleiche sein. Die Schwierigkeit, den ersten Angriffspunkt der Leberschädigung bei der Cirrhose zu bestimmen, ist dadurch gegeben, daß diese Krankheit einen ausgesprochen chronischen Charakter zeigt, daß der chronische Charakter ein wesentliches Merkmal darstellt. In der menschlichen Pathologie können wir gar

nicht den Beginn einer Cirrhose bestimmen, sondern nur eine bereits bestehende, ausgebildete; das liegt in ihrem Wesen begründet. Die ersten Organveränderungen würden sich nur dann prognostisch deuten lassen, wenn es beispielsweise im Experiment möglich wäre, durch bestimmte Versuchsanordnung mit Regelmäßigkeit eine Cirrhose zu erzeugen.

Ein wesentliches Unterscheidungsmerkmal für die histologische Diagnose der Lebercirrhose gegenüber andersartigen Schrumpfungen stellen die lebhaften Regenerationsvorgänge dar in Form der sog. Gallengangswucherungen und Neubildungen von Leberparenchym.

Schon bei den physiologischen Lebensvorgängen spielt die Regeneration jungen, funktionstüchtigen Gewebes an Stelle des alten, verbrauchten Gewebes sicher eine größere Rolle, als ihr für gewöhnlich zuerkannt wird. — Man pflegt die Gewebe im allgemeinen in „Wechselgewebe" und „Dauergewebe" einzuteilen: die Wechselgewebe (dazu gehören Epidermis, Schleimhäute, Blut, Knochen) zeigen anhaltende Wachstumsfähigkeit und Zellvermehrung, während die Dauergewebe (dahin werden vor allem Herz und Zentralnervensystem gerechnet) aus „perennierenden" Zellen bestehen sollen, die erst mit dem Gesamtorganismus absterben. Ob diese Unterscheidung berechtigt ist, erscheint recht fraglich. Tatsächlich wissen wir ja Genaueres über die Regeneration nur von wenigen Geweben (z. B. Blut, Knochen), während über sehr viele Fragen (wir erinnern nur an die Frage, wie die Vermehrung der Muskulatur des graviden Uterus zustande kommt) noch große Unklarheit herrscht. — Wir müssen nun von vornherein bei der Lebercirrhose, bei der doch meist ein bedeutender Gewebszerfall statthat, weitgehende Regenerationsvorgänge erwarten. Wir wissen ja auch, daß die Regenerationsfähigkeit der Leber sehr groß ist; dafür sprechen auch die außerordentlich eindrucksvollen Versuche *Ponficks*, dem es gelang, bei geeigneter technischer Versuchsanordnung bis zu $^3/_4$ der Leber bei Kaninchen zu exstirpieren, mit dem Erfolg, daß im Verlauf weniger Wochen dieser kleine Rest der Leber sich auf das 3fache und mehr vergrößerte.

Die Regeneration wird ausgelöst durch den Reiz des untergegangenen Gewebes; dieser Reiz ist streng spezifisch und man wird ihn sich wohl mit Recht als hormonalen vorstellen. Eine experimentelle Bestätigung findet diese Anschauung durch die schönen Versuche von *Henschen*, dem es gelang, durch Autolysate von Epidermis, Periost und Knochen spezifische Wachstumsleistungen auszulösen.

Jeder krankhafte Vorgang des Organismus hat sein Vorbild im physiologischen, und so müssen wir auch die pathologische Regeneration auffassen als eine Steigerung der physiologischen Regeneration; die Regeneration der Leber können wir nur verstehen, wenn wir uns über die Vorgänge beim normalen embryonalen Wachstum der Leber im klaren sind.

Nach *Lewis* (in *Keibel-Mall*) bildet die Leberanlage beim 2,5 mm langen Embryo zunächst eine ventralwärts gerichtete mediane Vorwölbung des entodermalen Darmrohres, deren dicke Wandung eine Höhle einschließt, die in weiter Verbindung mit dem Darm steht. — Dieses mediane Leberdivertikel besteht noch weiterhin fort: aus ihm sollen später Gallenblase, Ductus cysticus, Ductus hepaticus und Ductus choledochus entstehen; diese Gebilde werden zunächst (beim Embryo von 6,8 mm Länge) solid angelegt und erst verhältnismäßig spät kanalisiert (der Ductus choledochus schon beim 7,5 mm langen Embryo, die Gallenblase später) und bekommen damit kommunizierende Verbindung mit den Gallencapillaren. Die Gallencapillaren entstehen zunächst als blinde Röhrchen in den Leberzellbalken, anastomosieren später miteinander und vereinigen sich (beim 9,4 mm langen Embryo) mit den Gängen (*Hendrickson:* The development of the bile capillaries etc. Johns Hopkins Hosp. Bull. 1898. zit. n. *Lewis*). Über den Ductus hepaticus und seine Verbindung mit den Leberzellbalken (Trabekeln) schreibt *Lewis* folgendes: „Dort, wo er sich mit den Trabekeln verbindet, ist der Übergang von einer Zellart zur anderen so plötzlich, daß die irrige Meinung hat entstehen können, beide seien von verschiedener Herkunft" (l. c. S. 402). Wie weiter unten auszuführen sein wird, ist die Auffassung sehr wohl vertretbar, daß es sich tatsächlich um Gewebe verschiedener Herkunft handelt.

In der soliden primären Leberanlage setzt nun bald (beim Embryo von 4 mm Länge) eine ausgedehnte Wucherung der Zellen ein, und zwar bildet sich eine halbmondförmige Masse anastomosierender solider Bälkchen (beim Embryo von 4,9 mm Länge). Die Beziehungen zwischen diesem entodermalen Abschnitt der Leber und den Blutgefäßen sind nun Gegenstand lebhafter Meinungsverschiedenheiten. *Baer* (1828; zit. n. *Lewis*) gab an, daß die Leberanlagen beim Hühnchen in enger Verbindung mit den Venen entstehen. *Janošik* (1887; zit. n. *Lewis*) beobachtete, daß sich „bei den Vögeln" durch stetige Ramifikation neue Auswüchse bilden, welche in das Lumen der Vena omphalomesenterica einwachsen, indem sie das Endothel vor sich herschieben. *Swaen* (1897, zit. n. *Lewis*) gibt an, daß bei menschlichen Embryonen „die epithelialen Lebertrabekel wahrscheinlich in das Lumen dieser Venen eindringen und es in verzweigte Gefäße und in Capillaren aufteilen". „Während sich die Trabekel verzweigen, dringen neue Äste der Venenplexus zwischen sie ein und umgeben sie, so daß die Leberzellbalken dicht von Endothel umkleidet werden. Es würden die Trabekel demnach nicht einfach in das Lumen der Venen eindringen." (*Lewis* l. c. S. 394.) Ähnlich schildert *Broman* diesen Vorgang: Die Leberzelltrabekel „wachsen . . . in eine quergestellte Mesenchymmasse ein, die . . . unter dem Namen Septum transversum bekannt ist". „Diese Septumpartie stellt, mit anderen Worten, die erste

mesenchymatöse Leberanlage dar" (S. 153 l. c.). Weiter unten (S. 160) sagt er: „Die anfangs kompakte Pars hepatica wird durch ein sprossendes Mesenchym, das Zweige der beiden Venae omphalomesentericae enthält, in ein Netzwerk von relativ dicken soliden Leberzellbalken verteilt." Nach dieser Darstellung durchwachsen sich also das Trabekelwerk der Leber und die Venen (bzw. die die Venen enthaltenden Mesenchymmassen) gegenseitig. Ob durch diese Auffassung aber die „lange bekannten engen Beziehungen zwischen den Leberzellen und dem Endothel" (*Lewis*), auf die immer wieder hingewiesen wurde, befriedigend erklärt sind, erscheint fraglich. So schreibt *Hering* (1871; zit. n. *Lewis*): „Die absondernden Zellen der Leber zeichnen sich durch eine eigentümliche Anordnung aus, durch welche eine ungleich innigere und ausgedehntere Berührung zwischen ihnen und den Capillaren hergestellt wird als in anderen Drüsen." Ähnlich drückt sich *Schaffer* (l. c. S. 394) aus: „Die Leberzellen stehen in viel reichlicherer Berührung mit den Blutcapillaren als irgendwelche anderen Drüsenzellen; auch fehlt eine Membrana propria zwischen sezernierenden Zellen und Blutcapillaren." Auf Seite 397 (l. c.) bildet *Lewis* einen mikroskopischen Schnitt durch die Leber eines 7,5 mm langen Embryo ab; hier finden sich zwischen der Endothelgrenze und den völlig unscharf begrenzten Leberzellbalken, die jedoch auf der Abbildung an mehreren Stellen unmittelbar an das Endothel heranreichen, „perivasculäre Räume", bei denen *Lewis* selbst die Möglichkeit diskutiert, daß sie möglicherweise wenigstens zum Teil infolge unvollkommener Fixierung durch Schrumpfung des Gewebes entstehen. Diese perivasculären Räume sind von „dünnen Protoplasmafortsätzen der Endothelzellen durchzogen, und diese Fortsätze und das periphere Protoplasma der Endothelzellen bilden sich direkt in eigenartige Bindegewebsfasern um". Hier wäre also der Ausgangspunkt der Entwicklung des bindegewebigen Stützgewebes und der Gitterfasern zu suchen; diese Auffassung deckt sich mit den modernen Anschauungen *Huecks* über die mesenchymale Differenzierung. — In diesen perivasculären Räumen findet sich ferner eine weitere Gruppe von Kernen: „Kleine sich dunkel färbende und dicht gekörnte Formen, manchmal etwas eingekerbt, die zwischen dem Endothel und den Trabekeln liegen, und zwar in Gruppen. Das Protoplasma um die Kerne ist . . . kaum wahrzunehmen." (*Lewis* l. c. S. 397.) *Toldt* und *Zuckerkandl* (1875) beschrieben diese Zellen näher und grenzten sie als kuglige Zellen gegen die polyedrischen Zellen der Trabekel ab; sie stellten ferner die unseres Erachtens bemerkenswerte Tatsache fest, daß „gegen das Ende des Fetallebens hin die Anzahl der runden Zellen im Verhältnis zu den polyedrischen auffällig vermindert" ist (zit. n. *Lewis*). *Lewis* schreibt nun weiter: „*Toldt* und *Zuckerkandl* hielten die runden Zellen irrtümlich für Jugendformen der Leberzellen", tritt jedoch den Gegenbeweis nicht

an. Sicher handelt es sich bei einem großen Teil dieser Zellen um Blutbildungszellen, als welche sie von *Lewis* und anderen gedeutet werden, doch lassen sich dafür, daß wenigstens für einen Teil dieser Zellen die Toldt-Zuckerkandlsche Auffassung zu Recht besteht, keinerlei beweiskräftige Gegengründe ins Feld führen. Eine Bildung der Leberzellen aus einer indifferenten Vorstufe wurde vor allem deshalb nicht weiter erörtert, weil sie mit dem Spezifitätsgesetz der Keimblattlehre unvereinbar war; mit anderen Worten: vom Standpunkt der Keimblattlehre aus muß eine genetische Beziehung zwischen den Blutgefäßen und dem Leberparenchym abgelehnt werden; mit dieser Auffassung stimmt jedoch der immer wieder erhobene „unvoreingenommene" Befund nicht überein. — Es ist in diesem Zusammenhang nicht möglich, ausführlich auf die große Frage der Keimblättertheorie einzugehen; nur soviel sei festgestellt, daß wir heute weniger denn je berechtigt sind, diese Lehre, die zu keiner Zeit volle Beweiskraft gehabt hat, noch als allgemein gültig anzuerkennen (*Heinrich Müller*).

In seiner Arbeit über das Mesenchym, die sich vornehmlich mit der großen Bedeutung dieses Gewebes für die Entstehung der Binde- und Stützsubstanzen befaßt, legt *Hueck* die Entstehung der glatten Muskelfasern und der Bindegewebsfasern aus dem indifferenten Mesenchym dar. *Bostroem* faßt in seiner höchst bemerkenswerten Studie über das Chorionepitheliom in logischer Konsequenz der von *Hueck* in anderem Zusammenhang dargestellten Gedankengänge das indifferente mesenchymale Gewebe der Leber als das Keimgewebe der Leber auf, aus dem das gesamte Leberparenchym entsteht.

Bostroem (l. c. S. 337), der die „immerhin etwas prekäre Anschauung von der Durchwachsung zweier als ungleichartig geltender Gewebe" verwirft, faßt die erste Anlage der Leber als ein echtes Mesenchym auf, als eine „Anhäufung von Zellen, die . . den Charakter des sog. frühembryonalen Bindegewebes haben". Dieses Mesenchym vergleicht *Bostroem* mit einem Schwamm, dessen gleichmäßiges syncytiales kernhaltiges Protoplasma von Maschenräumen durchzogen wird, die mit plasmatischer Flüssigkeit gefüllt sind. *Hueck* spricht diese Räume als die Vorläufer der Blutgefäße an, die in der Weise entstehen, daß sich die protoplasmatische Gerüstsubstanz des Schwammes dort, wo sie die Plasma führende Röhre begrenzt, verdickt und zur Gefäßwand wird, an der sich dann das Endothel herausdifferenziert.

In diesem Entwicklungsstadium treten nun in dem noch undifferenzierten Lebermesenchym nach der Darstellung von *Bostroem* zwischen 2 Gefäßröhrchen dunkle protoplasmatische Bänder mit chromatinreichen Kernen auf, „die fast in gleichem Verhältnis an Größe, Menge und Ausgestaltung zu Zellbalken zunehmen, als das mesenchymale Gewebe sich zu einem schmalen, die letzteren allseitig gegen das Blut-

gefäßlumen begrenzenden syncytialen Protoplasmasaum umwandelt, in dem die Kerne in seiner Längsrichtung gestellt sind. *Es ist sicher, daß es sich hier um das Auftreten der erten Leberzellen in dem mesenchymalen Verbande handelt. Diese wachsen also nicht von dem Entoderm in den mesenchymalen Schwamm herein, sondern werden in diesem gebildet*" (*Bostroem* l. c. S. 338).

Dieses Leberzellen bildende mesenchymale Gewebe setzt *Bostroem* den „Kupfferschen Sternzellen" gleich. *V. Kupffer* schilderte (1899) diese Zellen folgendermaßen: „es stellt sich also das Endothel der Pfortadercapillaren als ein Syncytium dar, und die Vorstellung dürfte wohl den mitgeteilten Tatsachen am besten Rechnung tragen, daß die Wand dieser Capillaren eine jeder Zellbegrenzung entbehrende, kontinuierliche dünne Lamelle darstellt, in welcher sich das Protoplasma als ein Netz von Fäden mit kernhaltigen Knotenpunkten vorfindet. Stärkere Portionen des Protoplasmas mit rundlichen Kernen erscheinen bei der Goldbehandlung zunächst und am ausgeprägtesten geschwärzt und zeigen sich als die bisher sog. Sternzellen. Es liegen aber auch die platten Kerne innerhalb dieses Netzes. — Dieses Protoplasma der syncytialen Wand besitzt nun in ausgezeichnetem Grade die Fähigkeit der Phagocytose" (zit. n. *Böhm-v. Davidoff* l. c. S. 195). — Die hohe Bedeutung der Sternzellen ist heute allgemein anerkannt, während über das Ausmaß ihrer physiologischen Leistungsfähigkeit noch manche Unstimmigkeit besteht. Als Teil des retikulo-endothelialen Apparates hängt ihre Funktion eng zusammen mit dem Fett- und Eisenstoffwechsel.

Die von früheren Untersuchern wiederholt vermutete und angedeutete Beziehung zwischen Sternzellen und Leberzellbildung fand einen bestimmten Ausdruck durch *Bostroem*: „Die Kupffersche Sternzelle stellt die *indifferente, mesenchymale, gleichmäßig syncytiale, protoplasmatische Wand der Lebercapillaren dar, deren Kerne an die Capillargrenze gerückt sind und die den Leberzellen dicht anliegend zwischen diese feinste Fortsätze entsendet. Sie hat genau die gleiche vielseitige Aufgabe, wie das fetale Mesenchym und ist zeitlebens imstande, diese zu erfüllen.* Sie ist weiter zu besonderen, der Abwehr und dem Stoffwechsel dienenden Leistungen befähigt. Sie sind als die *‚lebenden Mittelpunkte'* (*Virchow*) der Leber zu werten, denn so innig ist das Leben an die Vermehrungsfähigkeit geknüpft, daß man ausdifferenzierte Gewebe, Leberzellen, Bindegewebsfibrillen usw. wohl als *lebendig*, nicht aber als *lebend* bezeichnen kann."

Bostroem faßt demnach seine Anschauung über Entwicklung und Regeneration der Leber folgendermaßen zusammen: „Zur *Sicherstellung eines jederzeitigen Ersatzes*, nach funktionellem Verbrauch und jedwedem krankhaften Verlust der Leberzellen, war daher ein *lebenslängliches Erhaltenbleiben des an die Blutcapillaren gebundenen mesenchymalen Gewebes eine zwingende Notwendigkeit.* Es ist *dieses Gewebe*, das in seiner

Gesamtheit mit dem Begriff ‚Kupffersche Sternzelle' zu identifizieren ist, wie überall im Organismus, so auch hier, als *das* mit *selbständigem*, aber an die Blutcapillaren gebundenem *Leben behaftetes Keimgewebe der Leber* aufzufassen und zu bezeichnen".

Kehren wir nun zu dem histologischen Befund an der Leber unseres Falles zurück: —

In dem breiten, die Pseudoacini trennenden Zwischengewebe finden sich zahlreiche, im allgemeinen als Gallengangswucherungen, auch als „Pseudogallengänge", „schlauchartige Bildungen" usw. bezeichnete, gewundene Röhrchen. Die Wand dieser Gänge besteht aus einer einfachen Lage von Zellen, deren Gestalt fließende Übergänge zwischen langgestreckten und endothelartigen zu kubischen und epithelartigen Formen zeigt; dem entspricht auch eine wechselnde Kernform von spindelig-längsgestellt bis rundlich. Eine scharfe Abgrenzung zwischen den einzelnen Zellen ist jedoch nur selten möglich, vielmehr besteht die Wandung dieser Röhrchen meist aus einem schmalen Protoplasmamantel, der in regelmäßigen Abständen längliche runde oder runde Kerne enthält. Das Lumen dieser Kanälchen ist von wechselnder Weite, übersteigt nie das einer gewöhnlichen Blutcapillare, ist stellenweise gar nicht, oder nur als feiner Spalt zu erkennen.

Abb. 3. Unmittelbarer Übergang der nach abwärts ziehenden sich gabelnden Capillare in „Gallengangswucherungen". *Seibert*, Ok. I, Imm. $^1/_{12}$. Kombination aus den Schnitten 36—39 der Serie 4.

Im Zwischengewebe finden sich ferner Blutcapillaren, die nur streckenweise meist wenige rote Blutkörperchen enthalten.

Um die Beziehungen aufzudecken, die zwischen den Blutcapillaren, den Gallengangswucherungen und Leberzellbalken bestehen, wurden lückenlose Serienschnitte angefertigt. Mit Hilfe des Edingerschen Zeichenapparates, ferner von Mikrophotogrammen und unter ständiger Kontrolle durch das Mikroskop war folgender Befund zu erheben:

Zunächst ließen sich eindeutig aus 4 aufeinanderfolgenden Schnitten die in Abb. 3 dargestellten Beziehungen zwischen Gallengangswucherung und einem weiten zartwandigen Blutgefäß nachweisen. Von einer stark erweiterten, schräg verlaufenden Blutcapillare zieht ein Ast nach abwärts, dessen Innenfläche von langgestreckten flachen Endothelzellen gebildet wird. Dieser Ast gabelt sich unten in 2 Äste, deren zunächst noch von spindeligen Endothelzellen gebildeter Belag bald nach der Gabelung in kubisches Epithel übergeht. Sowohl die spindel- wie die rundkernigen Zellen sind nicht scharf abgrenzbar, sie bilden ein einheitliches Syncytium. Der mit rundkernigen Zellen ausgekleidete Abschnitt entspricht den als Gallengangswucherung angesprochenen Gebilden, läßt sich jedenfalls formal von einem Gallengang nicht unterscheiden.

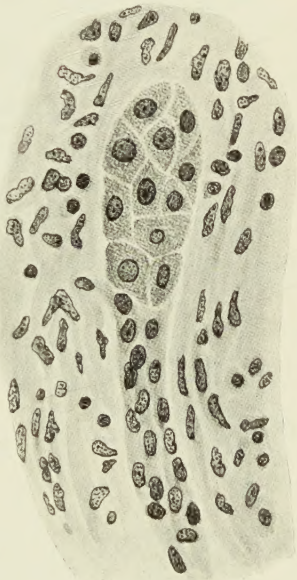

Abb. 4. Übergang eines Pseudogallengangs in einen Leberzellbalken (aus dem Interstitium). *Seibert*, Ok. 1, Imm. $^1/_{12}$. Schnitt 14, Serie 4.

Der in Abb. 4 dargestellte Befund wurde ebenfalls im Zwischenbindegewebe erhoben, er zeigt den Übergang einer Gallengangswucherung in einen Leberzellbalken. Solche kleinen Leberzellinseln findet man ja häufig neben den Gallengangswucherungen in den breiten entzündlich infiltrierten Septen einer cirrhotischen Leber. Man nahm vielfach an, daß sie sich aus abgesprengten Leberzellen bildeten, oder daß sie als Ganzes solchen abgesprengten Leberzellverbänden entsprechen. Diese unbewiesene Annahme hat sich nur als Notbehelf bilden können, weil die Entstehung von Leberzellen aus einer undifferenzierten Vorstufe nicht anerkannt wurde, da sie dem Spezifitätsgesetz der Keimblattlehre widersprach. Der eindeutig erhobene Befund eines formalen Zusammenhangs zwischen Gallengangswucherung und Leberzellen läßt nur den natürlichen Schluß eines genetischen Zusammenhangs zu.

Wir sehen also gewebliche Übergänge einerseits zwischen sog. Gallengangswucherungen und Blutcapillaren, andererseits zwischen Gallengangswucherungen und Leberzellen.

In den größeren, „erhaltenen" Leberzellbezirken fällt der Reichtum an sog. Kupfferschen Sternzellen („K. St.") (Abb. 5) auf; sie bilden meist auf dem Schnitt eine flache Dreiecksform, deren längste Seite entweder dem Capillarendothel unmittelbar aufsitzt, oder selbst die Wandung des Capillarrohres bildet. Ihr Protoplasma ist leicht gekörnt, ähnelt dem der

Leberzellen, ist meist etwas heller gefärbt. Zwischen diesen Sternzellen und den Leberzellen sieht man nun formale Übergänge in der Art, daß die nächste, capillarfernere Zelle noch schmal, jedoch schon polyedrisch ist, ihr Kern nicht ganz so dunkel wie der der Sternzellen, sondern aufgelockerter, heller ist und in seiner Struktur der der Leberzellen gleicht. Die formalen Übergänge zwischen den Sternzellen und den Leberzellen sind so fließend, daß man, etwa vor diese Frage gestellt, vielfach nicht entscheiden könnte, ob man eine bestimmte Zelle „noch" als Kupffersche Sternzelle oder „schon" als Leberzelle bezeichnen sollte.

Nach den mitgeteilten Befunden läßt sich der Regenerationsvorgang nur in folgender Weise erklären:

Abb. 5. Vergrößerte „*Kupffer*sche Sternzellen" (*K. St.*) mit formalen Übergängen zu Leberzellen. *Seibert*, Ok. 1, Imm. $^1/_{12}$. Schnitt 15, Serie 4.

Die Regeneration der Leberzellen nimmt ihren Ausgang von dem an die Capillarwand gebundenen mesenchymalen Keimgewebe. Eine Zwischenstufe ist das, was wir Kupffersche Sternzelle nennen, eine Zelle, die einerseits noch morphologisch Gefäßwandzelle ist, funktionell jedoch schon typische Leberleistung erfüllen kann. — Unter physiologischen Verhältnissen verläuft dieser Regenerationsvorgang so wenig auffällig, daß er kaum erkennbar ist. Er wird schon deutlich bei starker Mehrleistung der Leber. Dabei nehmen die noch nicht zu Leberzellen differenzierten Kupfferschen Zellen an den Funktionen teil und bilden Galle. — Bei lebhafter Regeneration, wie sie nach stärkerem Untergang von Lebergewebe einsetzt und, wie wir annehmen müssen, durch die Zerfallsprodukte selbst ausgelöst wird, sieht man in dem verbreiterten entzündlich infiltrierten Zwischenbindegewebe den Übergang der Blutcapillaren in Epithelröhrchen, den sog. Gallengangswucherungen und weiterhin die Ausreifung der kubischen Zellen zu Leberzellen. Diese regenerativen Wucherungen verleihen der Lebercirrhose ihren besonderen Charakter; in besonders sinnfälliger Weise lassen sie sich bei der Cirrhose im Kindesalter nachweisen.

Literaturverzeichnis.

[1] *Ackermann*, Die Histogenese und Histologie der Lebercirrhose. Virchows Arch. **115** (1889). — [2] *Bantlin*, Lebercirrhose im Kindesalter. Inaug.-Diss. Tübingen 1903. — [3] *Bingel*, Über Lebercirrhose im Kindesalter nach Scarlatina.

Jb. Kinderheilk. **65** (1907). — [4] *Böhm*, Ein Fall von kongenitaler Gallengangsatresie mit Gallengangscyste. Z. angew. Anat. **1** (1914). — [5] *Böhm-v. Davidoff*, Histologie und mikroskopische Technik. 1903. — [6] *Bostroem*, Das Chorionepitheliom. Beitr. path. Anat. **76** (1927). — [7] *Broman*, Grundriß der Entwicklungsgeschichte des Menschen. 1921. — [8] *Chiari*, Über Morbus Banti. Prag. med. Wschr. **1902**. — [9] *Chvostek*, Zur Pathogenese der Lebercirrhose. Wien. klin. Wschr. **1922**. — [10] *Finkelnburg*, Zur Frage der chronischen Leberentzündung (Hepatitis) nach Bauchtraumen. Mschr. Unfallheilk. **29** (1922). — [11] *Finkelstein*, Die Bantische Krankheit bei Kindern. Jb. Kinderheilk. **66** (1907). — [12] *Flebbe*, Über angeborene Obliteration der großen Gallengänge. Inaug.-Diss. München 1907. — [13] *Henschen*, Wachstumsauslösung von Geweben und Organen durch gewebseigene Organ- und Abbaustoffe. Deutsche Ges. f. Chir. Berlin, 52. Tag. **1928**. — [14] *Huebschmann*, Über Leberregeneration bei Typhus und Pocken. Beitr. path. Anat. **48** (1910). — [15] *Hueck*, Das Mesenchym. Beitr. path. Anat. **66** (1920). — [16] *Isaac*, Der Bantische Symptomenkomplex und seine Stellung unter den Splenomegalien. Schmidts Jb. **315** (1912). — [17] *Jaffé*, Beiträge zur Frage über Entstehung und Verlauf der experimentellen Lebercirrhose. Frankf. Z. Path. **24**. — [18] *Kahlden*, Über Lebercirrhose im Kindesalter. Münch. med. Wschr. **1888**. — [19] *Kaufmann*, Lehrbuch der speziellen pathologischen Anatomie. 1922. — [20] *Kirch*, Über tuberkulöse Lebercirrhose, tuberkulöse Schrumpfnieren usw. Virchows Arch. **225** (1918). — [21] *Klopstock*, Alkoholismus und Lebercirrhose. Virchows Arch. **184** (1906). — [22] *Kretz*, Referat über Lebercirrhose. 8. Tag. d. D. path. Ges. Breslau **1904**. — [23] *Kyrle* und *Schopper*, Untersuchungen über den Einfluß des Alkohols auf Leber und Hoden des Kaninchens. Virchows Arch. **215**. — [24] *Lange, Cornelia de*, Zur Lebercirrhose im Säuglingsalter. Mschr. Kinderheilk. **14** (1918). — [25] *Lauenstein*, Zur Kasuistik der juvenilen Lebercirrhose. Inaug.-Diss. München 1914. — [26] *Lewerenz*, Lebercirrhose im Kindesalter. Inaug.-Diss. Freiburg 1895. — [27] *Lewis*, Die Entwicklung der Leber in: Keibel-Mall: Handbuch der Entwicklungsgeschichte des Menschen. **2**, 391 (1911). — [28] *Lissauer*, Die experimentelle Lebercirrhose. Berl. klin. Wschr. **1914**. — [29] *Lissauer*, Lebercirrhose bei experimenteller Intoxikation. Virchows Arch. **217** (1914). — [30] *Marchand*, Zur Kenntnis der sogenannten Bantischen Krankheit und der Anaemia splenica. Münch. med. Wschr. **1903**. — [31] *Mogk*, Über Lebercirrhose im Kindesalter. Inaug.-Diss. Gießen 1887. — [32] *Müller, Heinrich*, Eine einheitliche Erklärung für die im menschlichen Körper vorkommenden geweblichen Neubildungen. Virchows Arch. **269** (1928). — [33] *Poggenpohl*, Zur Frage der Veränderungen des Pankreas bei Lebercirrhose. Virchows Arch. **196** (1909). — [34] *Ponfick*, Experimentelle Beiträge zur Pathologie der Leber. Virchows Arch. **118** (1889), **119** (1890) und **138** (1895) (Suppl.). — [35] *Rosenbaum*, Über Lebercirrhose im frühen Kindesalter. Z. Kinderheilk. **39** (1925). — [36] *Saltykow*, Beitrag zur Kenntnis der durch Alkohol hervorgerufenen Organveränderungen. Verh. dtsch. path. Ges. **14** (1910). — [37] *Schaffer*, Lehrbuch der Histologie und Histogenese. 1922. — [38] *Schafir*, Zur Lehre von der alkoholischen Lebercirrhose. Virchows Arch. **213** (1913). — [39] *Schmincke*, Abschnitt Leber in: Handb. d. allg. Path. u. path. Anat. d. Kindesalters. **2**, 2. Abt., S. 1230. — [40] *Seitz*, in Pfaundler-Schlossmann: Handb. d. Kinderheilk. **3**, 355 (1924). — [41] *Siegenbeck van Heukelom*, Die experimentelle Cirrhosis hepatis. Beitr. path. Anat. **20** (1896). — [42] *Sluka* und *Zarfl*, Ein Fall von Kala-azar. Münch. med. Wschr. **1909**. — [43] *Steffen*, Über chronische interstitielle Hepatitis. Jb. Kinderheilk. **41** (1896). — [44] *Störk*, Über experimentelle Lebercirrhose auf tuberkulöser Basis. Wien. klin. Wschr. **1907**. — [45] *Weiss* und *Bettinger*, Zur Frage der Lebercirrhose im Kindesalter. Klin. Wschr. **1923**.

Mainz, Patholog. Inst. d. Städt. Krankenhauses.

Lebenslauf.

Ich wurde am 18. März 1902 in Barmen als Sohn des kaufmännischen Direktors Julius Oberhoff geboren. Meine Schulbildung erhielt ich am Realgymnasium zu Barmen, das ich Ostern 1920 mit dem Zeugnis der Reife verließ, um mich dem Studium der Medizin zu widmen. Die ersten drei vorklinischen Semester studierte ich in Freiburg, die beiden folgenden in München, wo ich am Ende des fünften Semesters die ärztliche Vorprüfung bestand. Nach den ersten beiden klinischen Semestern in Freiburg und Bonn und vier weiteren klinischen Semestern in München bestand ich dort am 12. Februar 1926 die ärztliche Prüfung. Während des praktischen Jahres war ich als Medizinalpraktikant auf der inneren Abteilung des städtischen Krankenhauses Mainz tätig und erhielt am 14. Februar 1927 die Approbation als Arzt. Bis zum 30. April 1927 blieb ich als Volontärassistent auf der inneren Abteilung und wurde am 1. Mai Assistenzarzt am pathologischen Institut des städtischen Krankenhauses Mainz.

Kurt Oberhoff.